



Ministerul Sănătății al Republicii Moldova
Universitatea de Stat de Medicină și Farmacie „Nicolae Testemițanu”
Societatea de Pediatrie din Republica Moldova



Al VIII-a Congres Internațional al Societății de Pediatrie din Republica Moldova
„PEDIATRIA – SPECIALITATE MULTIDISCIPLINARĂ”
06-08 iunie 2024

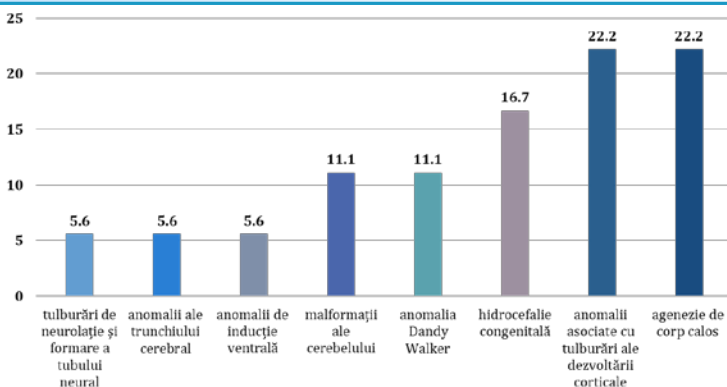
MALFORMAȚIILE CRANIO-CEREBRALE LA COPII: MANIFESTĂRI CLINICO-IMAGISTICE

Erhan Doina, Hadjiu Svetlana

Introducere. MCC sunt de importanță deosebită pentru retardul psihomotor și convulsiile la copil ,asociindu-se cu manifestări clinice polimorfe ,uneori incompatibile cu viața.

Material și metode. Evaluăm 18 copii, cu vârsta cuprinsă între 1 lună și 3 ani, depistați cu diverse tipuri de MCC. Examinarea neurologică – metoda Amiel-Tison ; imagistică prin CT și/sau RMN cerebrală. Metode statistice utilizate: t-student test și coeficientul de încredere 95CI.

Rezultate. Din cei 18 copii cu MCC – 12 (66,7%; 95CI 55,59-77,81) au fost depistați în primul an de viață, prin examen imagistic.



Scopul studiului: estimarea manifestărilor clinice și imagistice ale MCC la copii pentru abordarea unui diagnostic precoce și recomandarea metodelor de profilaxie

Manifestări clinice



Retard în dezvoltare

Hipotonia axială

Hipotonia membrelor

Crize epileptice

frecvente:



Hemi-, tetraplegie spastică

Microcefalie

Hemianopsie

Ataxie

Concluzii. MCC se manifestă divers din punct de vedere clinic cât și imagistic ,uneori acestea fiind letale. Diagnosticarea tipului MCC se face prin examinările imagistice. Profilaxia MMC este necesar să se efectueze în perioada antenatală. Posibilitățile de prevenire primară sunt limitate, dar ar putea fi îmbunătățite printr-o mai bună asistență medicală pentru toate femeile de vârstă fertilă și pentru femeile însărcinate.