



Ministerul Sănătății al Republicii Moldova
Universitatea de Stat de Medicină și Farmacie „Nicolae Testemițanu”
Societatea de Pediatrie din Republica Moldova



Al VIII-a Congres Internațional al Societății de Pediatrie din Republica Moldova
„PEDIATRIA – SPECIALITATE MULTIDISCIPLINARĂ”
06-08 iunie 2024

ACCIDENTELE VASCULARE ISCHEMICE ȘI MALFORMAȚIILE VASCULARE: CAZ CLINIC

Istratuc Irina¹, Calcîi Cornelia^{1,2}, Antohi Ana², Pîrțu Lucia^{1,2}, Moldovanu Maria^{1,2}, Paliu Ina^{1,2}, Hadjiu Svetlana^{1,2}

¹ Universitatea de Stat de Medicină și Farmacie “Nicolae Testemițanu”,

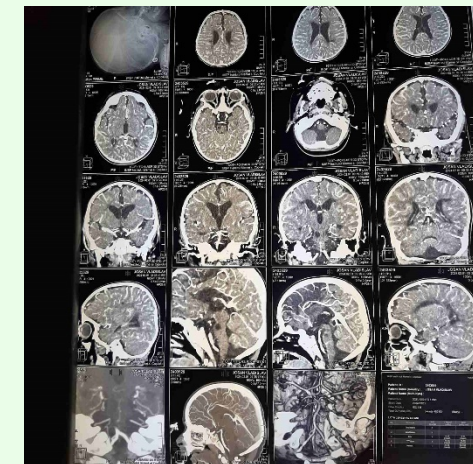
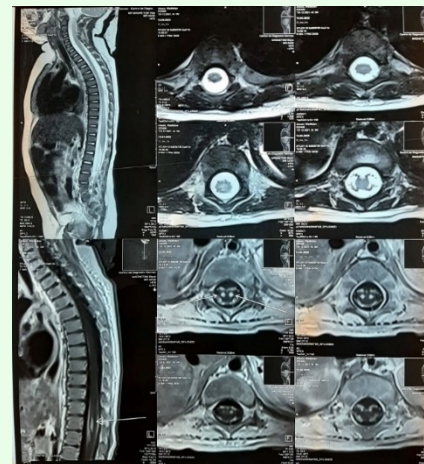
² IMSP Institutul Mamei și Copilului

Introducere. AVS în asociere cu AVC este o patologie extrem de rar întâlnită la copii, fiind complicate cu sechele neurologice pe termen lung și cu nevoia de îngrijiri continue.

Scopul studiului: elucidarea etiologiei și particularităților evolutive ale AV pediatrice, prin descrierea unui caz clinic.

Material și metode. Un copil care s-a prezentat inițial cu AVS, ulterior a dezvoltat și un AVC, spitalizat în secție de Neurologie al IMSP IMC, care a fost evaluat prin examenul neurologic și imagistic.

Rezultate. Acuze – lipsa mișcărilor în membrele inferioare: din anamneza copilul a fost născut prematur cu malformație cardiacă congenitală – coarctarea de aortă. În luna aprilie 2022 a fost efectuată intervenția chirurgicală: rezecția extinsă a arcului aortei. Postoperator s-a constatat paraplegia inferioară flască și incontinența vezicii urinare și a tonusului sfincterului anal. La RMN spinală se constată date sugestive pentru ischemie acută-subacută la conul medular (Th12-L1). În 2023 apare spasticitate în membrele superioare cu hiperreflexie. La CT cerebral: duplicatura segmentului V4 a arterei vertebrale pe dreapta. Prezența arilor de encefalomalacie chistică periventriculară și la nivelul punții lui Varolio pe dreapta – modificări postischemice. Diagnostic: AVC și AVS ischemice secundare malformațiilor vasculare.



Concluzii. Accident cerebral ischemic asociat cu malformația arteriovenoasă cerebrală este un fenomen rar întâlnit prin mecanismul său de furt vascular. AVS este cea mai rară complicație care apare în urma corecției coarctăției de aortă. Aceste două entități sunt rar întâlnite la adulți, iar la populația pediatrică sunt cazuri unice. Asocierea acestor două patologii la un pacient face cazul unul rar. Identificarea malformațiilor vasculare și recunoașterea timpurie a accidentelor vasculare reprezintă un lucru important pentru corectitudinea tratamentului la etapa inițială a bolii și pronosticul acesteia.

Bibliografie:

Novy J, Carruzzo A, Maeder P, Bogousslavsky J. Spinal cord ischemia: clinical and imaging patterns, pathogenesis, and outcomes in 27 patients. Arch Neurol 2006; 63(8): 1113-20.
Peterman AF, Yoss RE, Corbin FB: Syndrome of occlusion of anterior spinal artery. Mayo Clin Proc 1958, 33:23.