



Ministerul Sănătății al Republicii Moldova  
 Universitatea de Stat de Medicină și Farmacie „Nicolae Testemițanu”  
 Societatea de Pediatrie din Republica Moldova



**Al VIII-a Congres Internațional al Societății de Pediatrie din Republica Moldova  
 „PEDIATRIA – SPECIALITATE MULTIDISCIPLINARĂ”  
 06-08 iunie 2024**

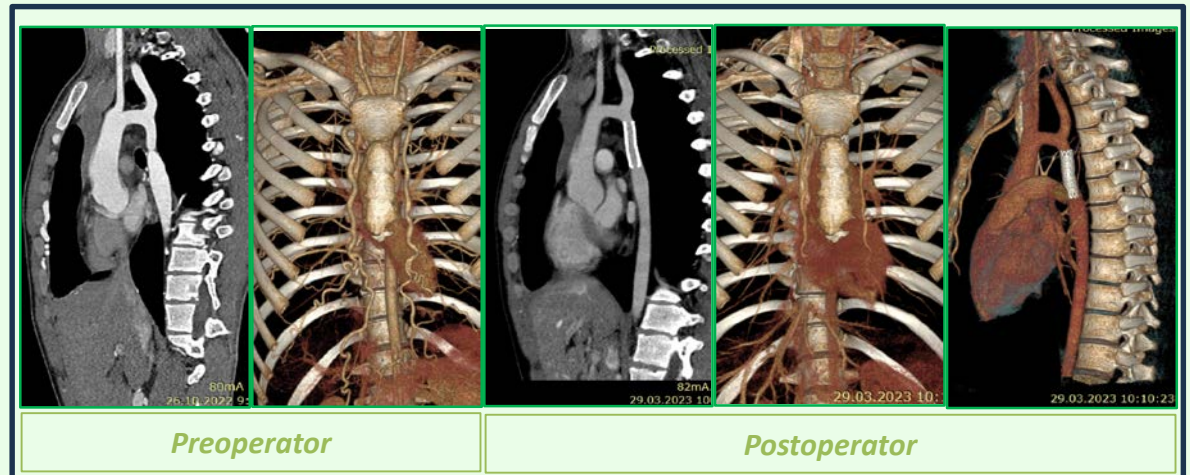
**DEPISTAREA TARDIVĂ A COARCTAȚIEI DE AORTĂ**

Lucia Pîrțu, Veronica Eșanu, Iulia Rodoman, Ilona Cucu, Ina Palii

**Introducere.** Coarctația de aortă este prezentă de la naștere, dar în funcție de gradul de severitate, poate fi depistată mai târziu, la maturitate.

**Scopul studiului.** Prezentăm un caz clinic al unui băiat cu vârsta de 17 ani, diagnosticat tardiv cu Malformație congenitală de cord de tip Coarctație de aortă de tip postductal, asociat cu hipertensiune arterială evaluat primar la vârsta de 17 ani.

**Rezultate obținute.** Motivul de internare a fost depistarea cifrelor înalte ale tensiunii arteriale la un examen de rutină. La momentul internării copilul era asimptomatic. La examenul obiectiv s-a depistat suflu sistolic la baza cordului cu propagare în spate, lipsa pulsației pe artera femorală și dorsalis pedis. Tensiunea arterială mâina dreapta 180/100 mmHg, piciorul drept 90/40 mmHg. ECG - semne de hipertrofie ventriculară stângă. Examenul ecocardiografic a confirmat prezența valvei aortice de tip bicuspidă, hipertrofie ventriculară stângă și funcție de contracție a ventriculului stâng păstrată, fără semne de îngustare la nivelul aortei descendente. Computer tomografie în regim angio - date imagistice sugestive pentru coarctație de aortă de tip postductal cu multiple colaterale aortopulmonare.



**Conduita pacientului.** A fost inițiat tratamentul cu betablocante cu scăderea cifrelor TA, ceea ce a permis corecția intervențională prin aplicarea de stent personalizat și embolizarea colateralelor majore. Perioada postintervențională a fost marcată de persistența cifrelor înalte ale TA ceea ce a necesitat suport antihipertensiv de durată.

**Concluzii.** Cazul copilului prezentat cu MCC Coarctație de aortă de tip postductal scoate în evidență necesitate evaluării de rutină a tensiunii arteriale pentru depistarea timpurie a acestui tip de MCC și corecția în termeni oportuni.