Ministerul Sănătății al Republicii Moldova
Universitatea de Stat de Medicină și Farmacie „Nicolae Testemițanu”
Societatea de Pediatrie din Republica Moldova

Al VIII-a Congres Internațional al Societății de Pediatrie din Republica Moldova
„PEDIATRIA – SPECIALITATE MULTIDISCIPLINARĂ”
06-08 iunie 2024

PARTICULARITĂȚI NEUROGENETICE ÎN TULBURĂRILE MITOCONDRIALE PRIMARE

Mariana Sprincean[1,2], Svetlana Hadjiu[1,2], Stela Racoviță[1], Andreea Roșca[1], Nadejda Lupușor[1,2], Viorica Galbur[1], Olga Tihai[1,2], Cornelia Calcii[1,2], Ninel Revenco[1,2], Groppa S.[1,3]
Universitatea de Stat de Medicină și Farmacie „Nicolae Testemițanu” [1;] IMSP Institutul Mamei și Copilului [2;] Catedra Neurologie nr. 2 [3]

Introducere: Tulburările mitocondriale primare (TMP) reprezintă un grup mare de boli genetice rare, cu o variabilitate fenotipică înaltă, variind de la afectare izolată a unui organ la adulți până la implicare multisistemică la copii.

Scopul studiului: Înțelegerea neuropatogenezei și recunoașterea simptomelor timpurii pentru facilitarea diagnosticării pacienților cu TMP, prin prisma unui caz clinic.

Material și metode: A fost evaluată o fetiță de 4 ani prin intermediul cercetării clinice și genetice la Institutul Mamei și Copilului.

Rezultate obținute: Caz Clinic

Acuze la adresare:

- lipsa mișcărilor în membrul superioar și inferior pe dreapta,
- tulburări de echilibru,
- afazie,
- tulburări de memorie.

Istoricul bolii: la un an și 8 luni pe fondalul unei pneumonii, copilul dezvoltă primă criză convulsivă generalizată, ulterior crizele s-au repetat de mai multe ori pentru ce s-a inițiat un tratament cu medicamente anticonvulsivante.

Manifestări clinice: hemipareză pe dreapta și disfazie motorie, regres cognitiv în evoluțue.

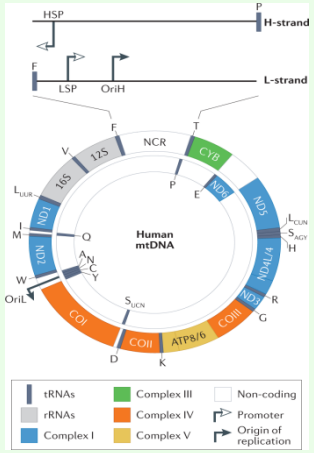

Fig. 1. Genomul mitocondrial

Fig. 2. Examen imagistic prin RMN cerebrală și Angio-CT: focar ischemic cu localizare fronto-parieto-temporal sugestiv pentru un accident vascular cerebral ischemic (AVCI) și encefalomalacie postischemică cortico-subcorticală, malformații arterio-venoase cerebral pe stânga.

Diagnosticul: Encefalopatie mitocondrială, sindromul MELAS cu afectare multisistemică, confirmată genetic (m.3243A>G).

În evoluție, pe baza ***rezultatelor obținute prin examen genetic-molecular – secvențiere de generație următoare (NGS)*** cu paneluri țintă s-au constatat anomalii în gena MT-TL1, variante patogene m.3243A>G, m.3271T>C și gena MT-ND5, m.13513G>A), totodată și pe baza implicării multisistemice, a fost confirmat

Concluzii: 1. Din aspect molecular-genetic, PMD sunt tulburări cu o variabilitate și heterogenitate clinică semnificativă, iar corelația genotip-fenotip pentru ele este la un nivel scăzut.
2. În era NGS, testarea moleculară este recomandată tuturor pacienților cu suspecție de boală mitocondrială.

Bibliografie: 1. Ahuja AS. Understanding mitochondrial myopathies: A review. In: *PeerJ*. 2018, nr. 2018 (5), pp. e.4790. doi:10.7717/peerj.4790
2.Akiyama N., Shimura M., Yamazaki T., et al. Prenatal diagnosis of severe mitochondrial diseases caused by nuclear gene defects: a study in Japan. In: *Scientific Reports*. 2021, nr. 11 (1),. doi:10.1038/s41598-021-81015-y
3. Sprincean M. *Determinantele și predicția accidentului vascular cerebral ischemic la copii.* Chișinău: CEP Medicina. 2020, 227 p. ISBN: 978-9975-82-176-6.